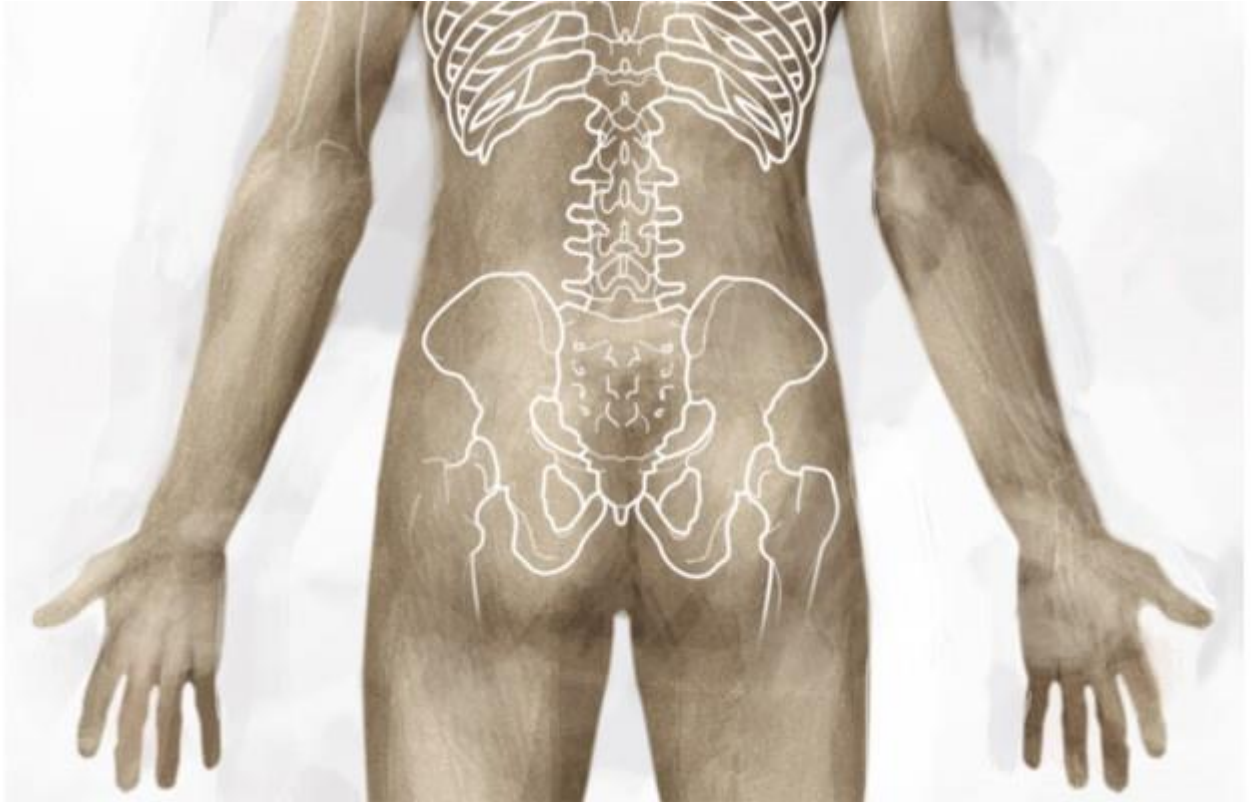

Intérêt du massage neural® dans le traitement des algies pelvi-périnéales



Philippe Donzé, Marie-Alice Ottmann, Nicolas Donzé
Kinésithér Scient 2017,0583:15-23 - 10/01/2017

Les auteurs déclarent ne pas avoir un intérêt avec un organisme privé industriel ou commercial en relation avec le sujet présenté.

Texte issu du congrès de l'ARREP - Paris, 27 janvier 2017.

Il existe un nombre important de terminologies pour qualifier les algies pelvi-périnéales (APP) [1, 2] en fonction de leur type d'apparition et de leurs zones d'expression. Le diagnostic des algies pelvi-périnéales est posé en fonction de ces deux critères. Le but de cet article n'est pas de détailler cette diversité sémiologique.

L'approche en Massage Neural® se concentre sur les expressions cliniques spontanées et palpables de l'excès de nociception constituant le tableau algique du patient. Elle permet d'aborder tous les tissus douloureux accessibles par voie externe.

L'investigation clinique permet de recenser les manifestations douloureuses connues du patient (douleurs conscientes, plaintes formulées), ainsi que les tissus porteurs de nociception (douleurs non conscientes, révélées uniquement par la palpation des tissus).

Ces manifestations sont recherchées localement (dans la région anatomique prioritairement désignée par le patient, ici la région pelvienne), mais également à distance. En effet, de longues années d'expérimentation des différentes techniques manuelles permettant de désensibiliser les tissus douloureux nous ont permis de formuler 3 hypothèses :

- dans une grande majorité des cas, lorsqu'un patient désigne sa douleur et la localise, la peau ou les tissus sous-jacents (tissus conjonctifs, muscle, périoste) sont hypersensibles et porteurs de modifications trophiques (dermalgies) précisément à l'endroit qu'il désigne. L'emplacement de la dermalgie correspond anatomiquement à l'émergence d'un rameau nerveux cutané [3] ;
- le plus souvent, les différentes zones douloureuses mises en évidence lors de l'exploration palpatoire du patient présentent un point commun aussi utile qu'intéressant : l'origine métamérique de leur innervation ;
- la mise en évidence de différents tissus sensibilisés et dépendant du même métamère nous permet d'établir un diagnostic de dysfonction métamérique.

Le traitement consiste ensuite à désensibiliser lesdits tissus pour rompre le cercle vicieux nociceptif.

Nous procéderons tout d'abord à une synthèse des données anatomiques et physiologiques qui permettent d'éclairer la pertinence de ces constats cliniques ainsi que les modalités d'action du Massage Neural®. Puis, nous aborderons l'approche clinique, le bilan et le traitement spécifiques des algies pelvi-périnéales à travers un cas clinique.

DOULEUR ET NOCICEPTION : une sensibilisation « à 3 étages »

Les douleurs pelvi-périnéales peuvent être rattachées à une pathologie d'organe, mais très souvent, aucune preuve n'est retrouvée [2]. On peut également les rattacher à une origine neuropathique par compression (syndrome canalaire, par exemple la névralgie pudendale).

Mais les signes cliniques des APP dépassent souvent le territoire tronculaire strict des nerfs incriminés. Plusieurs territoires peuvent être concernés. Elles peuvent aussi prendre un caractère diffus.

Concrètement, lorsque nous examinons un patient, l'aspect clinique que nous constatons est le reflet de plusieurs zones d'intégration (transmission et modulation) de la nociception (fig. 1) :

- **la périphérie**, c'est-à-dire la source, le lieu de l'éventuelle pathologie organique, de l'inflammation, de la première souffrance tissulaire, quelle qu'en soit sa cause : maladie, chirurgie, compression de structure nerveuse, contrainte posturale, etc ;
- **la moelle épinière**, responsable notamment de réactions de défense réflexes, générant des réponses tissulaires de distribution métamérique, à connotation somatique (myofasciales) et végétatives (vasculaires, viscérales, dystrophiques, etc.) ;
- **le cerveau**, dans lequel un étagement de structures bulbaires et sous corticales (substance réticulée, thalamus, etc.) filtrent, transmettent, modulent l'information nociceptive, avant que le message n'atteigne le cortex. La notion de douleur implique cette dernière étape d'intégration corticale (prise de conscience de la douleur). Tant que le signal n'est pas conscient, on parle de nociception.

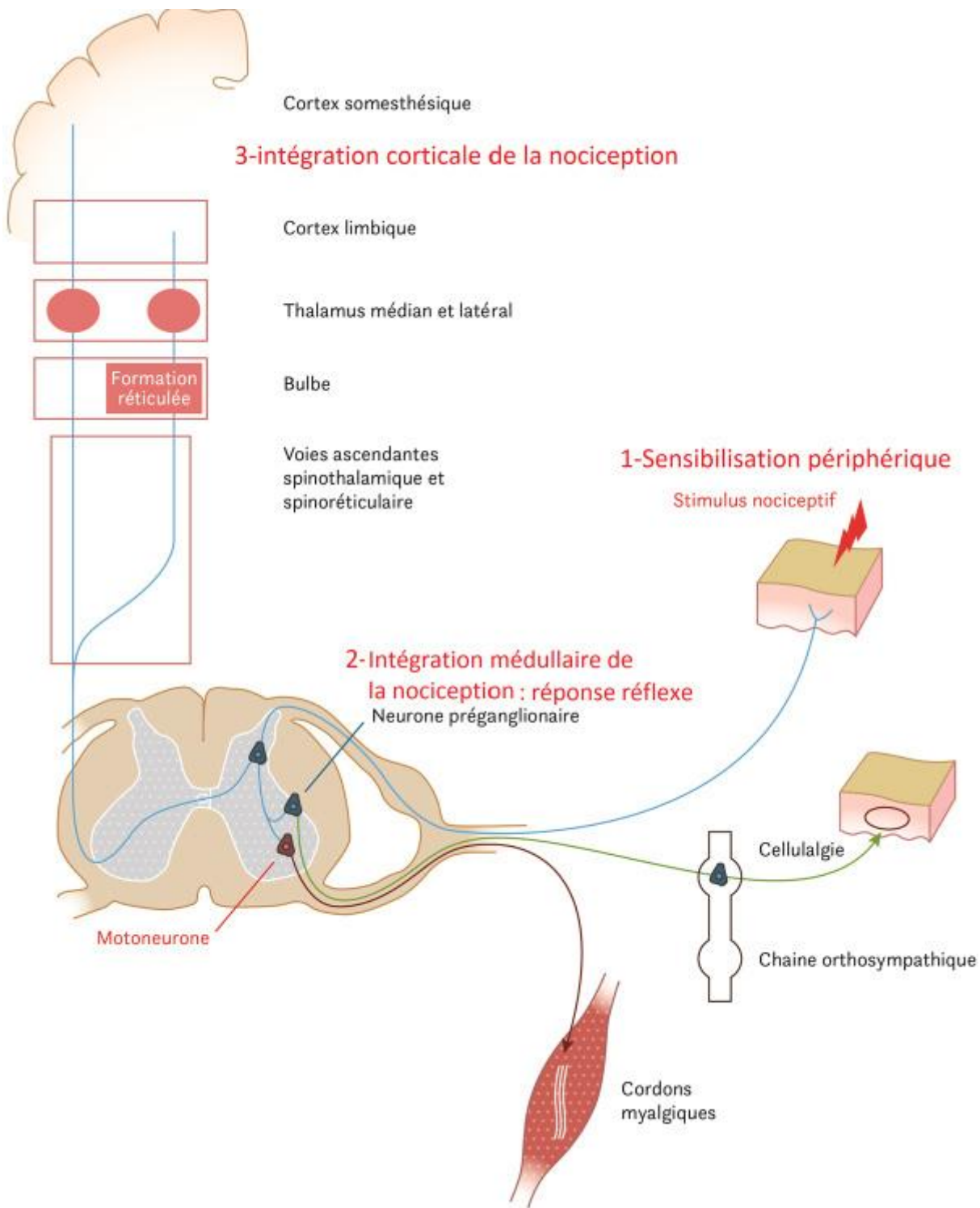


Figure 1
Les 3 zones de sensibilisation et d'intégration de la nociception :
périphérique, médullaire, corticale

Sensibilisation périphérique

L'anamnèse permet éventuellement de révéler une atteinte des tissus périphériques, dont la cause peut être organique, médico-chirurgicale, posturale, etc. Il conviendra, pour l'objectiver, d'explorer localement les tissus nerveux concernés.

Rappelons ci-après succinctement la double origine de l'innervation périnéale.

■ Thoraco-lombaire

- Innervation **somatique** apportée par les nerfs ilio-inguinal, ilio-hypogastrique, génito-fémoral (issus de T12, L1, L2).
- Innervation **sympathique** transitant par la chaîne sympathique latéro-vertébrale.

■ Sacrée

- Innervations **somatique** et **parasympathique** apportées par le nerf pudendal, le nerf clunial (ou clunéal) inférieur et le plexus sacré (origines S2, S3, S4).

Notre expérience de l'exploration palpatoire nous a permis de constater, de manière très fréquente, l'hypersensibilité conjointe de métamères thoraco-lombaires et sacrés dans le tableau clinique des algies pelvi-périnéales.

L'atteinte périphérique constitue la sensibilisation primaire. Elle peut, particulièrement dans un contexte chronique, générer une sensibilisation secondaire qui implique le système nerveux central.

Sensibilisation segmentaire/médullaire

Il importe de partir de ce que nous constatons : un temps important de notre démarche clinique consiste à demander au patient de nous décrire sa douleur et de nous la montrer le plus précisément possible, avec son index. Il est assez rare que le patient ne puisse pas indiquer une zone douloureuse, même lorsque celle-ci est diffuse ou ressentie comme profonde.

La palpation permet le plus souvent de constater que **la peau est hypersensible et porteuse de modifications trophiques** précisément à l'endroit montré par le patient.

Dans la prise en charge des algies PP, la patiente décrit parfois une douleur uniquement présente lors de ses rapports intimes. Les points sensibles locaux pourront être retrouvés lors du bilan périnéal, notamment avec le test au coton tige de Friedrich.

Nous proposons donc l'hypothèse que le patient décrit et montre sa douleur, il n'en montre pas forcément l'origine ni la cause, mais dans la plupart des cas une **projection** (douleur référée). Les mécanismes physiologiques de cette projection, qui génère des signes référés à la surface du corps, sont aujourd'hui partiellement élucidés.

Différentes données de neurophysiologie peuvent nous éclairer en ce sens :

■ Les douleurs référées sont la conséquence du phénomène de convergence

- Quelle que soit leur origine (cutanée, tendino-musculaires, ostéo-articulaire ou viscérale) les stimulus nociceptifs convergent vers la corne postérieure de la moelle épinière et font synapse avec un neurone unique appelé neurone convergent qui véhicule l'influx nociceptif vers le cerveau. L'origine de ces influx est mal interprétée par le cortex.

- Dans le cas de projections d'origine viscérale, **ce n'est pas le viscère qui est ressenti comme douloureux** (le parenchyme viscéral est peu ou pas sensible, d'une sensibilité très peu localisable). Le cerveau peut identifier et surtout localiser avec plus d'acuité une douleur viscérale grâce à son expression pariétale, et en particulier par la peau au même étage médullaire d'innervation.

■ L'existence d'une boucle réflexe transitant par la moelle épinière...

... peut expliquer les signes référés de modifications trophiques et d'hypersensibilité pariétales de la peau, les muscles, le périoste, les nerfs, etc.

Soulignons que ces explications ne se contredisent pas mais se complètent. Le stimulus nociceptif va en effet générer un double trajet (fig. 2) :

- d'une part un trajet horizontal en boucle segmentaire sensitivo-motrice [4]. Le stimulus nociceptif converge vers la corne postérieure de la moelle épinière. Il fait relais avec la corne ventrale (réflexe somatique se traduisant par une réponse musculaire), et avec la corne latérale et la chaîne ganglionnaire latéro-vertébrale (réflexe végétatif, qui génère les réactions neurotrophiques notamment dans la peau) ;

- d'autre part un trajet vertical, ascendant, en direction du cerveau. Il n'y parviendra qu'après avoir franchi un certain nombre de filtres et mécanismes d'inhibition pour se distribuer dans de nombreuses structures cérébrales, notamment la formation réticulée, le thalamus et le cortex.

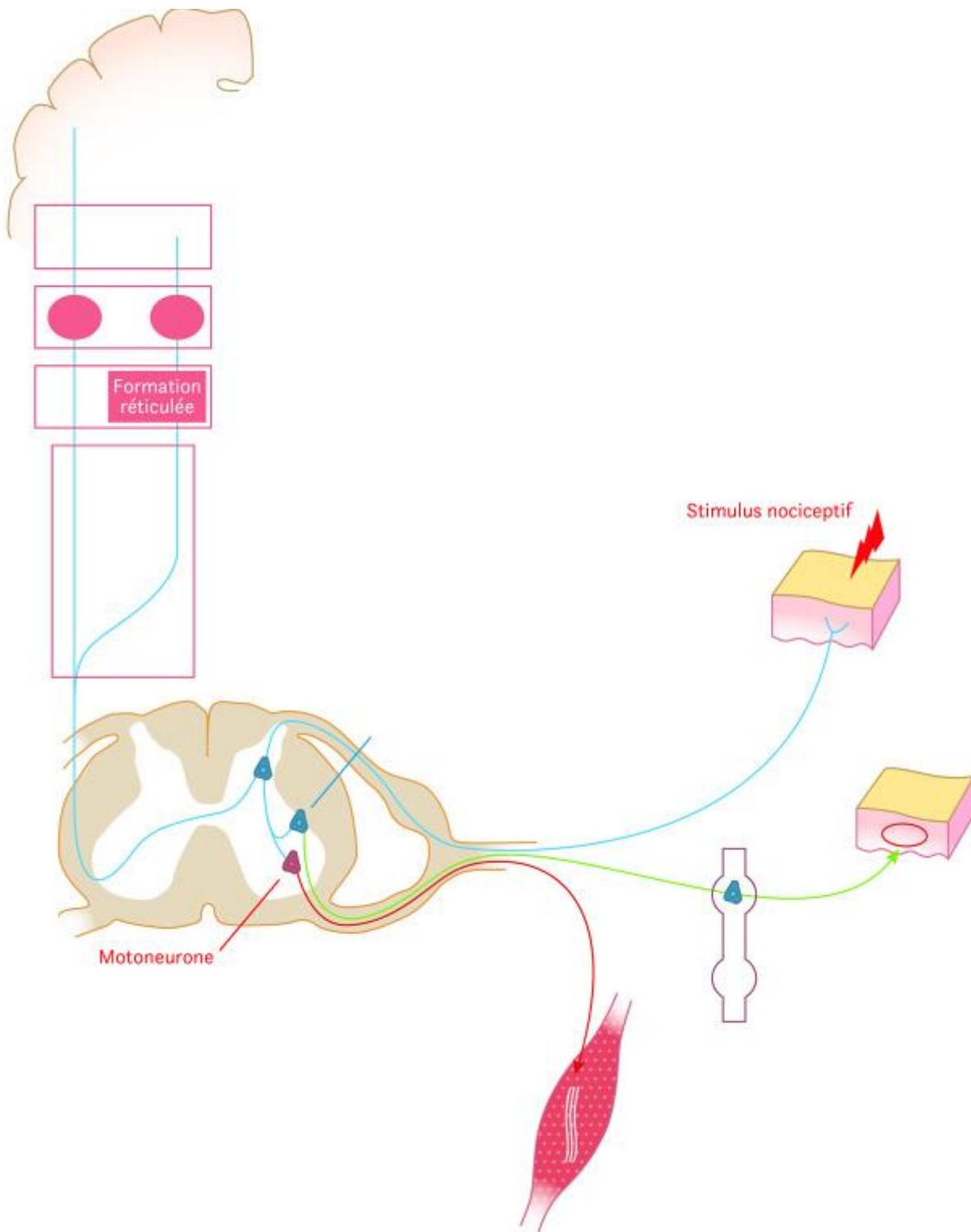


Figure 2
Expression transversale et longitudinale du message nociceptif

Sensibilisation centrale

Lorsqu'un stimulus nociceptif converge vers le système nerveux central, il génère une libération de neurotransmetteurs qui diffusent dans le tissu nerveux dans toutes les directions de l'espace. Cette

soupe moléculaire active les cellules gliales qui libèrent à leur tour des médiateurs inflammatoires. Il en résulte une sensibilisation par abaissement du seuil d'excitabilité synaptique, donc une augmentation de la transmission du signal nociceptif.

En raison de la présence de nombreux filtres, la nociception n'atteint le cerveau que lorsque le stimulus dépasse un certain seuil. Le cerveau est en effet exonéré des signaux faibles. L'intégration de la nociception se fait d'abord dans la moelle épinière. Les nombreux filtres permettent de gérer la plupart des nociceptions de manière rapide, automatique et inconsciente, par des mécanismes réflexes qui « n'encombrent » pas le cerveau. C'est ce qui explique la fréquence de l'expression métamérique de la clinique douloureuse. Ce double versant périphérique et central apporte une explication sur le caractère complexe, diffus et souvent atypique de la clinique.

Soulignons qu'il est admis en algologie qu'une pathologie peut avoir disparu (guérison, cicatrisation), mais que ses conséquences (boucle nociceptive, hypersensibilisation centrale) persistent et deviennent en soi la maladie. Les examens sont alors muets, mais les symptômes persistent. Une discussion existe à l'heure actuelle sur la modalité d'entretien de la nociception (reste-t-il une source de nociception en périphérie sous forme par exemple de fibrose tissulaire qui continue à stimuler les nocicepteurs, ou au niveau central, douleur fantôme sous forme d'empreinte corticale ?) [6].

APPROCHE EN MASSAGE NEURAL® :

un cas clinique

Bilan

■ Anamnèse

- **Préambule à l'interrogatoire :** un temps d'accueil et d'écoute est pris pour noter l'histoire de la maladie de la patiente, son motif de consultation et le diagnostic médical qui a été posé si c'est le cas.

Après un interrogatoire sur la douleur, sa localisation, son ancienneté, ses modalités d'apparition, nous collectons des paramètres objectifs permettant de caractériser le syndrome douloureux du patient et d'évaluer, au fil du traitement, notre efficacité thérapeutique.

Nous utilisons deux EVA : une EVA pour évaluer la douleur maximale ressentie par la patiente et une EVA pour noter l'impact de ses douleurs sur le quotidien de la personne.

Mlle V. est une patiente de 20 ans, nullipare.

- **Motif de consultation :** vestibulite provoquée.

Elle décrit des douleurs apparues depuis 7 mois qui s'expriment uniquement aux rapports et persistantes pendant plus de deux heures après les rapports, avec l'apparition d'un œdème vulvaire.

Elle n'a plus de rapports intimes depuis plus de 2 mois par peur des douleurs.

Mlle V. évalue l'impact sur sa vie à 5/10. Son EVA maximum de la douleur est à 8/10.

■ Bilan des troubles fonctionnels

Le bilan fonctionnel analyse les comportements urinaires et fécaux. Les troubles fonctionnels associés serviront également de critère d'évaluation du traitement en suivant leur amélioration. En effet, le traitement peut fréquemment apporter une correction de l'hyperactivité vésicale ou de certains symptômes de vessie douloureuse (retrouvés régulièrement dans les tableaux d'APP).

Lors de l'interrogatoire, Mlle V. dit avoir envie d'uriner très souvent. Le calendrier mictionnel révèle plus de 12 mictions par jour.

■ Bilan périnéal

L'examen périnéal de Mlle V. est possible mais douloureux. La patiente est capable de réaliser une contraction périnéale et de relâcher. Lors de l'examen, la triade de Friedrich est retrouvée. Nous pouvons constater également une douleur aiguë au niveau du transverse périnéal droit.

L'observation de la statique rachidienne, pelvienne et abdominale peut suspecter l'existence d'une hyperpression abdominale [7, 8] pouvant entraîner un inconfort pelvien avec sensation de pesanteur abdominale et vulvaire. Cette hyperpression peut être mise en évidence par l'examen postural ou de l'hypertonie diaphragmatique associée à une hypotonie abdominale.

Nous pensons qu'elle favorise également la sensibilisation par compression de multiples zones sur le cadre pelvien (douleurs tissulaires sus et sous-pubiennes, au niveau de la crête iliaque et dans la région fessière).

■ Bilan postural

Les bilans morphostatique et morphodynamique globaux, permettent de définir un éventuel contexte postural défavorable : statique rachidienne, pelvienne et abdominale à titre de pesanteur abdominale ou d'hyperpression pelvienne, et un éventuel désordre articulaire thoraco-lombaire, lombo-sacrée ou pelvien.

Le bilan morphostatique nous donne une information sur un schéma postural préférentiel. Le bilan morphodynamique met en évidence les douleurs provoquées par le mouvement.

• **Bilan postural de Mlle V.**

Statique (fig. 3)
À l'examen visuel, nous pouvons constater l'existence d'un rachis sigmoïde (flexion TL, extension lombaire basse).

Dynamique (fig. 4)
Lorsque la patiente se penche en avant la lordose lombaire ne se corrige pas et apparaît une concavité marquée en (L5-S1). La patiente décrit une douleur en barre au niveau lombaire bas et une gêne inguinale lors de la mobilisation passive de la région dorso-lombaire en extension, ce qui signe un probable dérangement intervertébral mineur (DIM) T12-L1 en flexion) [9].

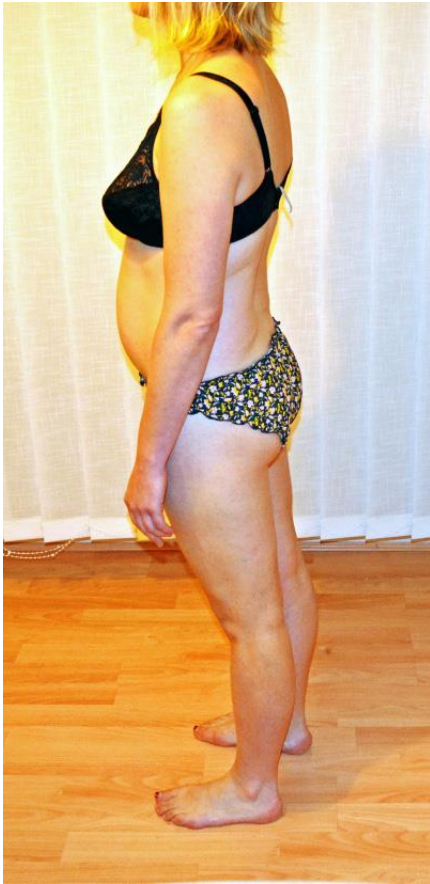

Figure 3
Bilan statique



Figure 4
Bilan dynamique

■ Examen palpatoire

Dans la zone douloureuse désignée lors du bilan dynamique, nous soulevons un pli de peau entre le pouce et l'index afin d'en évaluer l'épaisseur et la sensibilité (fig. 5). L'épicentre de la dermalgie est minutieusement recherché en déplaçant ce pli de peau.

Nous palpons ensuite les tissus sous-jacents (tissu conjonctif, muscle, etc.) par un ponçage progressif avec la pulpe des doigts à la recherche de cordon et de densité douloureuse musculaires ou conjonctives.

Précisons que la sensibilité d'une dermalgie est très objective comparativement à une zone saine, la douleur palpatoire y étant ressentie comme une brûlure intense (sympathalgie). La peau est infiltrée, épaissie, moins mobile par comparaison avec les zones adjacentes.

Les zones mises en évidence par le bilan palpatoire sont rapprochées pour poser le diagnostic de dysfonction métamérique.



Figure 5
Recherche d'une dermalgie L1

• L'exploration palpatoire des métamères thoraco-lombaires et sacrés de Mlle V. met en évidence des dermalgies et des points douloureux profonds dont la patiente n'était pas consciente, que l'on peut regrouper en deux zones de dysfonction.

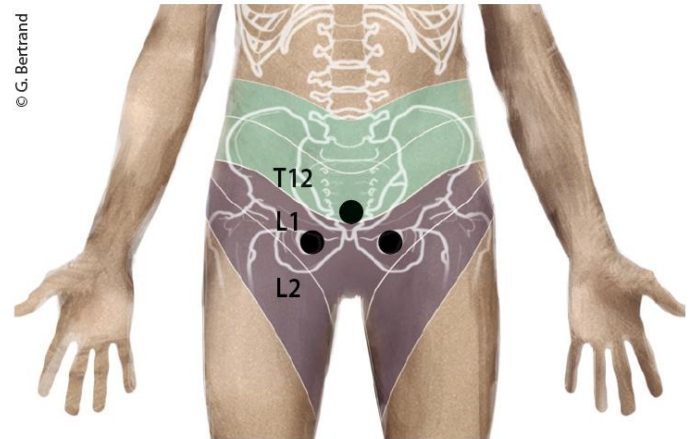
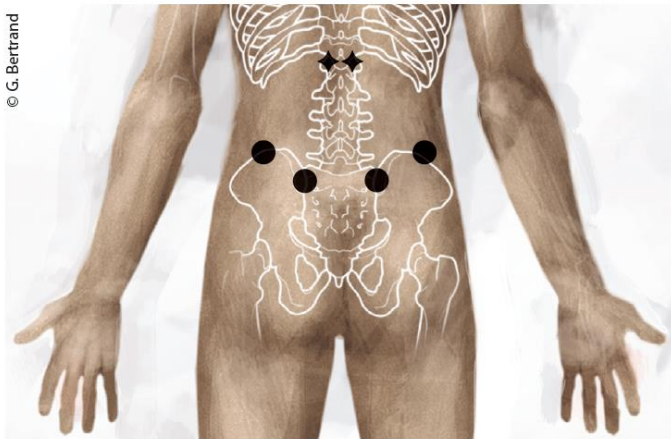
Une dysfonction T12 et L1 comprenant :

- une hypersensibilité des processus articulaires postérieurs de la vertèbre (sclérotome) ;
- une dermalgie bilatérale au niveau sacro-iliaque (émergence de la branche postérieure de T2 ou L1) (dermatome) ;
- des dermalgies sur le sommet des crêtes iliaques ;
- une dermalgie sus-pubienne (dermatome T12) ;
- une dermalgie sous-pubienne à hauteur de la membrane obturatrice (dermatome L1).

Une dysfonction S2 comprenant :

- un point profond rétro-trochantérien dans la zone fessière (obturateur interne, myotome S2) ;
- un point profond en face interne de la branche ischio-pubienne (trajet du nerf pudendal issu de S2, S3, S4 dans le processus falciforme) ;

– plusieurs dermalgies sur le dermatome S2, en face postéro-médiale de cuisse, de genou et de mollet.



Figures 6 et 7
Zones de sensibilisation dans les territoires T12-L1

Nous observons à la fois :

- des signes cliniques à connotation somatique (douleurs myofasciales, périostées, etc) ;
- des signes à connotation neurovégétative , brûlure, œdème et douleur vulvaires, dermalgies locales et à distance ;
- la topographie de distribution de ces signes est à la fois thoraco-lombaire (T12-L1) (fig. 6 et 7) et sacrée (S2) (fig. 8).

Notons que la distribution de ces signes est métamérique et dépasse le territoire strict des nerfs régionaux.

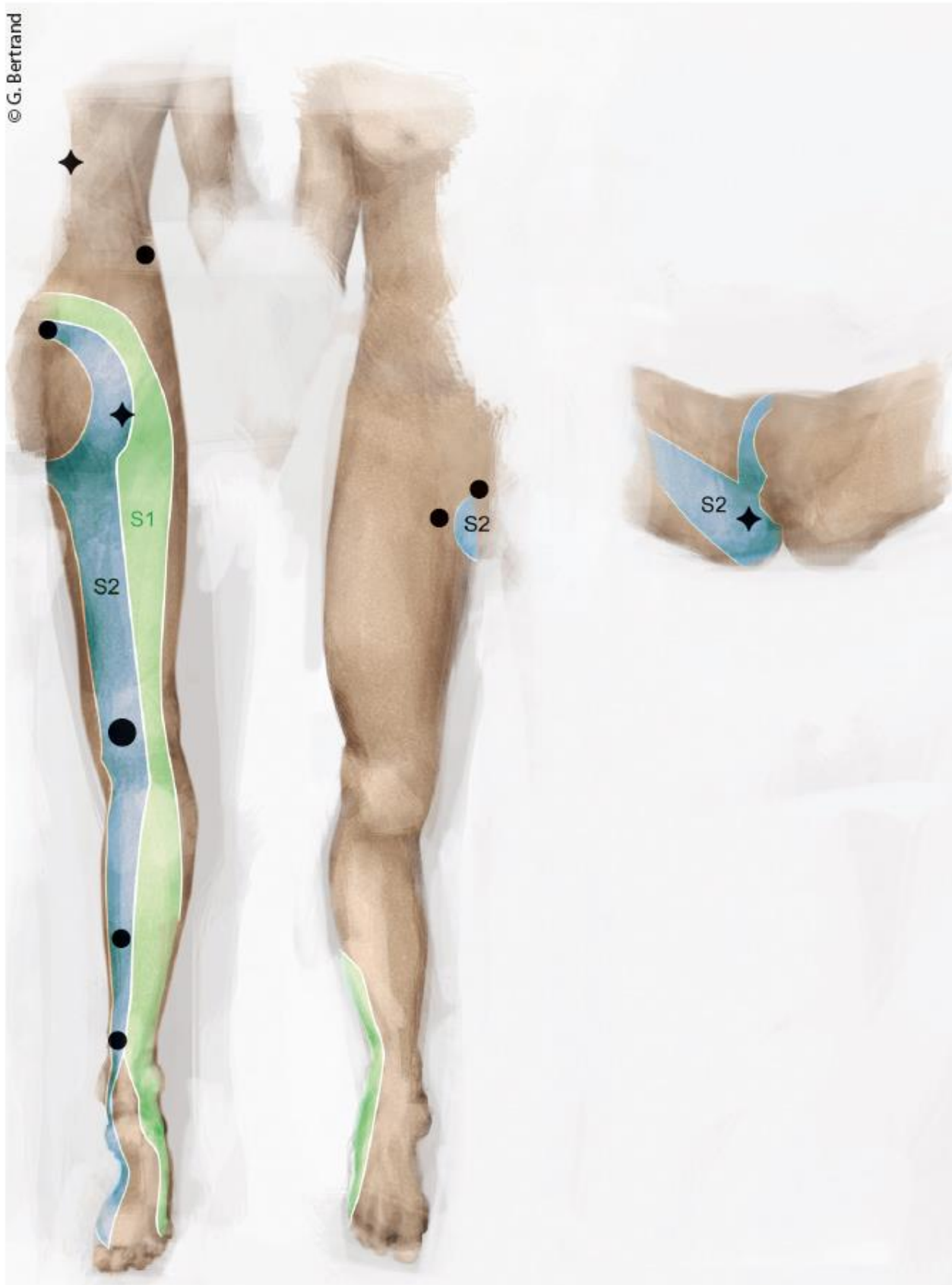


Figure 8
Zones de sensibilisation dans les territoires T12-L1 et S2

Traitement

Deux techniques visent à désensibiliser les tissus :

■ Technique de mise en tension-échappement (MTE)

Le praticien recherche par la palpation progressive l'épicentre de la douleur tissulaire. Elle se caractérise par la perception d'une zone de plus grande densité telle qu'un bourgeon ou cordon d'induration. Il met en tension la peau en sens inverse de son mouvement manipulatif pour armer une accroche sur la corde où la densité est perçue.

- **1er temps** : le glissement vise à densifier les tissus en direction de la densité sous-jacente.
- **2e temps** : le glissement se poursuit jusqu'à l'échappement du doigt à la manière d'une vibration donnée sur une corde de guitare.

Nous pratiquons la technique MTE sur les zones sensibilisées : épineuses, espaces interépineux, articulaires postérieures de T12-L1, sur les points douloureux pelviens, ainsi que sur le membre inférieur.

Il s'agit d'une manœuvre de choix dans le traitement des cellulalgies. La manœuvre est précisément centrée sur l'épicentre de la sensibilité tissulaire en veillant à ne pas dépasser le seuil de la douleur.

■ Vibration lente

Cette technique consiste à réaliser un appui progressif sur des tissus sensibilisés jusqu'à une première barrière correspondant au seuil de la douleur. Un mouvement tangentiel rythmé (2 à 3 Hz) est pratiqué en maintenant l'appui jusqu'à obtenir une sédation de la douleur. La manœuvre est solidaire de la peau, non glissée (fig. 9). La technique peut s'appliquer sur la peau ou sur des tissus plus profonds (dermalgie, cordon myalgique, douleur périostée).

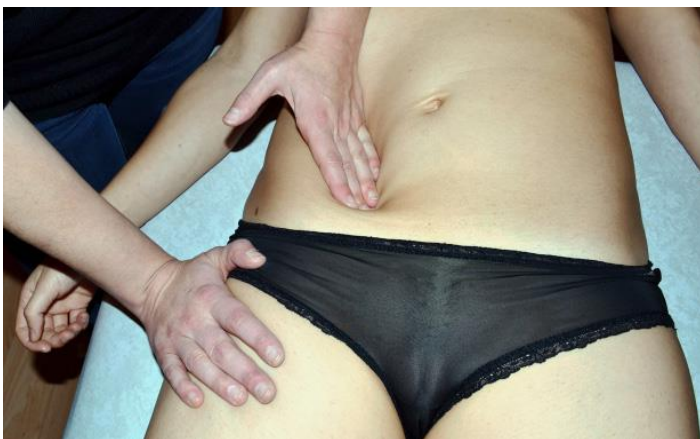

Figure 9
Vibrations lentes sur la face interne de l'aile iliaque

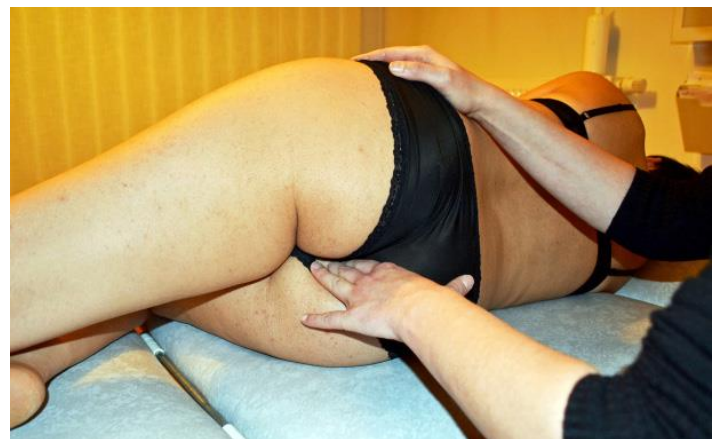


Figure 10
Vibrations lentes sur la face interne de la branche

(sensibilité sur le trajet des branches
antérieures issues de T12-L1)

ischio-pubienne
(trajet du nerf pudendal)

La manœuvre réussit lorsque nous constatons une amélioration objective de la douleur palpatoire, ainsi qu'une sédation de la douleur spontanée (amélioration clinique). Ces améliorations doivent être objectivée à la fin de la séance et confirmée d'une séance à l'autre. Ici les vibrations lentes sont pratiquées sur les zones plus difficiles d'accès (fig. 10, 11 et 12) : émergences nerveuses pubiennes, nerf pudendal, obturateur interne, ilio-psoas.

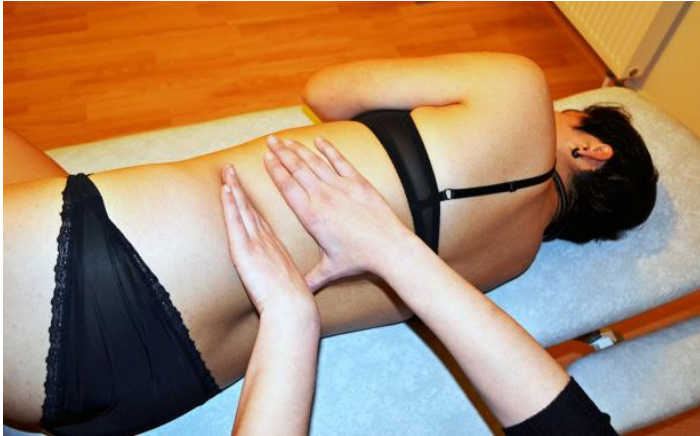

Figure 11
Technique MTE sur la transverse de L1



Figure 12
Technique MTE de désensibilisation de la dermalgie L1

■ Modalité d'action

Les modalités d'action du massage en général, (donc du Massage Neural®) ne sont pas totalement élucidées à l'heure actuelle. Nous posons l'hypothèse que cette désensibilisation observée résulte de l'activation de mécanismes de contrôle inhibiteur au niveau local (mécanisme de fatigabilité synaptique) ou au niveau central (gate control). Une action tissulaire locale (hyperhémique, défibrosante, assouplissante) est probable.

Résultats du traitement de Melle V.

• **Nombres de séances** : 3 séances sur un mois.

• **Résultats** : au bout de 3 séances, Mlle V. a repris une vie intime. La douleur max est évaluée à 0/10. La patiente est satisfaite de cette évolution. L'œdème vulvaire n'apparaît plus. Cependant, une fragilité de la peau en regard de la fourchette vulvaire semble persister puisqu'elle décrit encore des coupures à la suite des rapports qui l'obligent à espacer d'une semaine les contacts avec la zone périnéale. Le comportement mictionnel s'est normalisé à la suite de la première séance. Soulignons que cette intrication entre nociception et troubles fonctionnels est souvent constatée dans les réponses à nos traitements.

Cette observation n'a, bien entendu, qu'une valeur illustrative. Elle est cependant assez caractéristique d'un tableau clinique souvent rencontré dans les douleurs pelvi-périnéales. Notre étude en cours fera l'objet d'une communication ultérieure.

CONCLUSION

La dysfonction métamérique n'est pas une pathologie supplémentaire qui viendrait allonger la liste très vaste des terminologies existantes dans la clinique des douleurs pelvi-périnéales. Elle est plutôt le dénominateur commun, la toile de fond commune à toutes ces pathologies, consécutive de la nociception et de son cheminement via le SNC et des réponses tissulaires référées qui en résultent.

Elle n'exclut pas la prise en compte de l'aspect local et régional de la douleur (syndrome myofascial [10], syndromes canaux, et souffrance des nerfs périphériques [11, 12], etc.).

Le Massage Neural® est une option thérapeutique parmi l'arsenal existant. C'est une technique non invasive non centrée sur le fonctionnement périméridien, moins anxiogène pour les patientes.

Il montre son intérêt dans le traitement des algies pelvi-périnéales mais également pour traiter les troubles fonctionnels souvent associés

BIBLIOGRAPHIE

- [1] Labat JJ. Approche clinique des algies périnéales. *Kinésithér Scient* 2003;434:7-20.
- [2] Labat JJ. et coll. Approche globale des douleurs pelvipérinéales chroniques : du concept de douleur d'organe à celui de dysfonctionnement des systèmes de régulation de la douleur viscérale. Paris : Éditions Elsevier-Masson, 2010.
- [3] Bossy J. Bases neurophysiologiques des réflexothérapies. Paris : Masson, 1985.
- [4] Wardavoir H. Thérapies manuelles réflexes. EMC 2011 (Elsevier-Masson SAS, Paris), Kinésithérapie-Médecine physique-Réadaptation, 26-130-A-10.
- [5] Le Bars D. Douleurs de l'homme, douleurs des animaux. Mémoire présenté le 7 octobre 2010.
- [6] Dickensen T, Serra J La douleur neuropathique persistante est-elle le résultat d'un trouble du SNC ou plutôt du SNP ? [NeuPSIG Nice 2015 - Débat]. *Chronique de la Douleur* 2015.
- [7] Bonneau D. Rachis et algies pelvi-périnéales. 34e Congrès de la SIFUD-PP, 2011.
- [8] Caufriez M. Abdominaux et périnée. Éditions M. Caufriez, 2010 : 210-23.
- [9] Delavierre D, Rigaud J, Labat JJ. Approche symptomatique des douleurs pelvi-périnéales chroniques projetées et syndrome de Maigne. *Prog Urol* 2010;20(12):990-4.
- [10] Guérineau M, Robert R, Labat JJ, Bensignor M. Les douleurs périnéales : traitement kinésithérapique. *Kinésithér Scient* 2003;434: 33-42.
- [11] Pommerol P, Pommerol Ch. Traitement manuel de la névralgie pudendale (1ère partie). *Kinésithér Scient* 2015;566:55-7.
- [12] Pommerol P, Pommerol Ch, Bontoux A. Traitement manuel de la névralgie pudendale (2e partie). *Kinésithér Scient* 2015;568:47-54.

À consulter :

- Bonneau D. Principe de traitement manuel des algies pelvi-périnéales. In: *Algies pelvi-périnéales et thérapies manuelles*. Montpellier : Éditions Sauramps Médical, 2011 : 125-60.
- Caufriez M. *Gymnastique abdominale hypopressive*. Éditions M. Caufriez, 1997.
- Dicke E, Schliack H, Wolff A. *Thérapie manuelle des zones réflexes du tissu conjonctif*. Paris : Éditions Maloine, 1972.
- Donzé P. Massage Neural® et douleurs pelvi-périnéales (1ère partie). *Profession Kiné* 2014 Sept;44.
- Donzé P. Massage Neural® et douleurs pelvi-périnéales (2e partie) *Profession Kiné* 2014 Déc;45.
- Maigne R. Un syndrome nouveau et fréquent : le syndrome D12-L1. *Lombalgies basses, douleurs pseudo-viscérales, fausses douleurs de hanche*. *Cinésiologie* 1977;66:106.
- Penz S. Prise en charge des vestibulites par injection de toxine botulinique [thèse].